

# Der Schmerz

Organ der Deutschen Gesellschaft zum Studium des Schmerzes, der Österreichischen Schmerzgesellschaft, der Deutschen Interdisziplinären Vereinigung für Schmerztherapie und der Schweizerischen Gesellschaft zum Studium des Schmerzes

**Elektronischer Sonderdruck für**

**H. Göbel**

**Ein Service von Springer Medizin**

Schmerz 2011 · 25:689–701 · DOI 10.1007/s00482-011-1108-2

zur nichtkommerziellen Nutzung auf der privaten Homepage und Institutssite des Autors

© Deutsche Gesellschaft zum Studium des Schmerzes. Published by Springer-Verlag - all rights reserved 2011

**H. Göbel · C. Göbel · A. Heinze**

**Paroxysmale Hemikranie und SUNCT**

Schmerz 2011 · 25:689–701  
 DOI 10.1007/s00482-011-1108-2  
 © Deutsche Gesellschaft zum Studium des Schmerzes. Published by Springer-Verlag - all rights reserved 2011

**Redaktion**

H. Göbel, Kiel  
 R. Sabatowski, Dresden

**Punkten Sie online auf**

**CME.springer.de**

**Teilnahmemöglichkeiten**

- kostenfrei im Rahmen des jeweiligen Zeitschriftenabonnements
- individuelle Teilnahme durch den Erwerb von CME-Tickets auf CME.springer.de

**Zertifizierung**

Diese Fortbildungseinheit ist mit 3 CME-Punkten zertifiziert von der Landesärztekammer Hessen und der Nordrheinischen Akademie für Ärztliche Fort- und Weiterbildung und damit auch für andere Ärztekammern anerkennungsfähig.

**Hinweis für Leser aus Österreich**

Gemäß dem Diplom-Fortbildungs-Programm (DFP) der Österreichischen Ärztekammer werden die auf CME.springer.de erworbenen CME-Punkte hierfür 1:1 als fachspezifische Fortbildung anerkannt.

**Kontakt und weitere Informationen**

Springer-Verlag GmbH  
 Fachzeitschriften Medizin / Psychologie  
 CME-Helpdesk, Tiergartenstraße 17  
 69121 Heidelberg  
 E-Mail: [cme@springer.com](mailto:cme@springer.com)  
[CME.springer.de](http://CME.springer.de)

H. Göbel · C. Göbel · A. Heinze

Migräne- und Kopfschmerzzentrum, Neurologisch-verhaltensmedizinische Schmerzambulanz Kiel

# Paroxysmale Hemikranie und SUNCT

**Zusammenfassung**

Typisch für die paroxysmale Hemikranie sind Kopfschmerzattacken mit den gleichen Schmerzcharakteristika und Begleitsymptomen wie beim Clusterkopfschmerz. Sie halten jedoch kürzer an, sind viel häufiger, betreffen überwiegend Frauen und sprechen absolut zuverlässig auf Indometacin an. Die paroxysmale Hemikranie kann auch sekundär als Symptom einer fassbaren Ursache auftreten. Zum Ausschluss einer symptomatischen paroxysmalen Hemikranie ist eine sorgfältige Diagnostik erforderlich. Das SUNCT-Syndrom (SUNCT: „short lasting unilateral neuralgiform headache attacks with conjunctival injection and tearing“) ist durch einseitige, im Vergleich zu anderen trigeminoautonomen Kopfschmerzerkrankungen deutlich kürzere Schmerzattacken gekennzeichnet. In der Regel treten ipsilateral eine deutliche Lakrimation und konjunktivale Injektion auf. Es wurden Fälle mit sowohl Clusterkopfschmerz als auch Trigeminalneuralgie beschrieben. Um Schmerzfreiheit zu erreichen, ist eine auf die jeweilige Erkrankung spezifisch abgestimmte Therapie erforderlich.

**Schlüsselwörter**

Paroxysmale Hemikranie · Indometacin · SUNCT-Syndrom · Clusterkopfschmerz · Trigeminalneuralgie

## Paroxysmal hemicrania and SUNCT

**Abstract**

Paroxysmal hemicrania is experienced as headache attacks with pain and accompanying symptoms similar to those of cluster headaches. Attacks are, however of shorter duration, occur more frequently, affect predominantly women and respond reliably to indomethacin. Paroxysmal hemicrania can also occur secondary to an identifiable cause. To exclude symptomatic, paroxysmal hemicrania, especially with an atypical clinical picture and poor response to indomethacin, a careful diagnostic approach is necessary. The SUNCT syndrome (short-lasting unilateral neuralgiform headache attacks with conjunctival injection and tearing) is characterized by one-sided pain attacks of short duration, much shorter than other trigeminal autonomic cephalgias. Classically, the pain is accompanied by ipsilateral lacrimation and conjunctival injection. Some patients have been described with both cluster headache and trigeminal neuralgia. These patients should receive both diagnoses. It is important to differentiate these headache entities as specific therapy is needed for each to achieve optimal pain relief.

**Keywords**

Paroxysmal hemicrania · Indomethacin · SUNCT syndrome · Cluster headache · Trigeminal neuralgia

## Nach Lektüre dieses Beitrags sollte der Leser

- die klinischen Merkmale und die verschiedenen Formen der paroxysmalen Hemikranie kennen und unterscheiden können,
- in der Lage sein, spezifische diagnostische Tests umzusetzen,
- die paroxysmale Hemikranie sowie das SUNCT-Syndrom einerseits voneinander, andererseits sowohl vom Clusterkopfschmerz als auch von der Trigeminusneuralgie differenzieren können,
- über Kenntnisse verfügen, um spezifische Therapieverfahren je nach Kopfschmerzphänotyp einsetzen zu können.

## Paroxysmale Hemikranie

### Klinische Merkmale und Diagnose

Die paroxysmale Hemikranie ist durch einen einseitigen, immer nur auf der gleichen Seite auftretenden, periorbitalen Schmerz charakterisiert

#### ► Verstärkte Schmerzempfindlichkeit

Die paroxysmale Hemikranie [4, 6, 14, 15, 17, 18] ist durch einen einseitigen periorbitalen Schmerz, der immer nur auf der gleichen Seite auftritt, charakterisiert (■ **Abb. 1**). Dieser betrifft insbesondere die Augen und die Temporalregion, die Stirn und die Ohrregion. Teilweise kann der Schmerz auch in den Nacken, den Arm und die Schulter ausstrahlen. Auch während der Zeit zwischen den einzelnen Schmerzparoxysmen kann das betroffene Gebiet eine ► **verstärkte Schmerzempfindlichkeit** aufweisen. Während der Patient beim Clusterkopfschmerz in der Regel aus dem Bett aufsteht und körperliche Aktivität sucht, bleiben Patienten mit einer paroxysmalen Hemikranie in der Regel im Bett liegen, verhalten sich ruhig oder krümmen sich vor Schmerz.

### Häufig vorliegende Symptome

Charakteristische und namensgebende Merkmale sind

- das plötzliche (paroxysmal) und gehäufte tägliche Auftreten von bis zu 30 Attacken,
- die hohe Frequenz der kurzen Schmerzparoxysmen, welche streng auf eine Schädelhälfte begrenzt sind (Hemikranie; ■ **Abb. 1**) und
- die kurze Dauer der Attacken (zwischen 2 und 30 min, nur selten länger als 45 min).

In prospektiven Studien zeigte sich eine mittlere Attackenfrequenz von 8 Attacken/Tag, wobei die Spannweite 2 bis 14 Attacken im Minimum betrug. Im Maximum umfasste das Mittel 15 Attacken/Tag bei einer Spannweite von 6 bis 40 Attacken.

Während beim Clusterkopfschmerz eine nächtliche Attackenhäufung zu beobachten ist und auch Attacken zu bestimmten Uhrzeiten mit besonderer Betonung auftreten können, sind diese bei der paroxysmalen Hemikranie weitgehend gleichmäßig über den Tagesverlauf präsent.

Die Attacken beginnen in aller Regel plötzlich. Innerhalb von Sekunden bis maximal 1 min ist die maximale Schmerzintensität erreicht. Bei einigen Patienten können durch bestimmte mechanische Manöver Schmerzparoxysmen ausgelöst werden. Dazu zählen insbesondere Kopfdrehungen oder von außen ausgeübter Druck auf den Querfortsatz der Nervenwurzeln C2, C4 und C5 sowie auf den N. occipitalis major.

Bei großer Attackenfrequenz geben die Patienten manchmal einen Dauerkopfschmerz an, und sie berichten nicht, dass sie zwischen einzelnen Schmerzparoxysmen schmerzfreie Intervalle erleben. Es ist deshalb sehr wichtig, gezielt nach diesen Schmerzparoxysmen zu fragen und damit den Weg zu einer effizienten Therapie zu bahnen.

Die Mehrzahl der Patienten berichtet vom spontanen Auftreten der Attacken. Etwa 10% geben an, dass diese durch Kopfbeugung oder -rotation ausgelöst werden können. Auch Druck auf den Hinterkopf oder die oberen HWS-Dornfortsätze (HWS: Halswirbelsäule) können Anfälle triggern. Alkohol ist nur selten Auslöser der Schmerzattacken (7%).

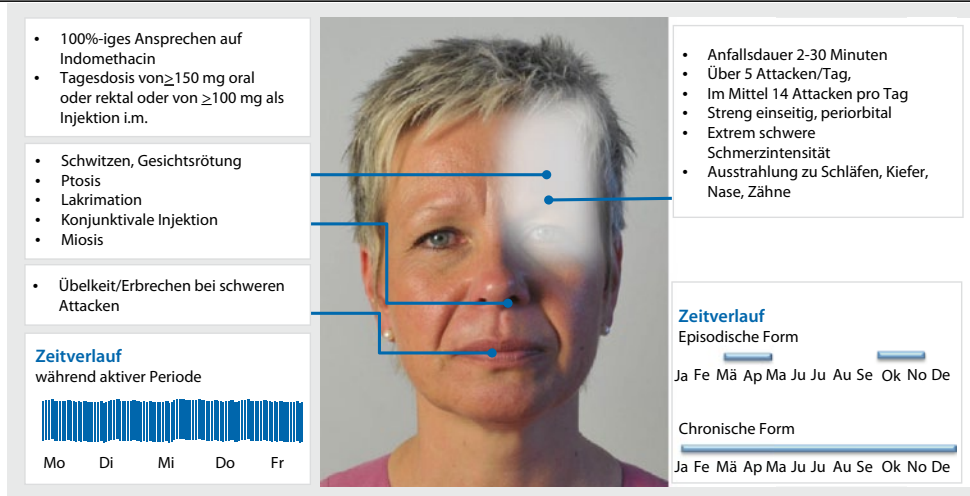
### Seltene Symptome

Einzelfälle mit Seitenwechsel wurden berichtet, ebenfalls sind Fälle mit bilateraler paroxysmaler Hemikranie bekannt.

Das Auftreten von typischen Schmerzmerkmalen ohne autonome Begleitstörungen ist in Einzelfällen möglich.

Die Attacken beginnen in der Regel plötzlich, und innerhalb maximal 1 min ist die maximale Schmerzintensität erreicht

Es muss gezielt nach den Schmerzparoxysmen gefragt werden



**Abb. 1** ▲ Klinische Merkmale der paroxysmalen Hemikranie

Ohrsymptome („red ear“-Syndrom) und Druckgefühle im Gehörgang können ebenfalls in seltenen Fällen vorhanden sein.

## Episodische und chronische Verlaufsform

Die chronische paroxysmale Hemikranie wurde erstmals von Sjaastad u. Dale [14] 1974 beschrieben. Initial waren nur Verläufe ohne ► **Remissionsphasen** zwischen aktiven Perioden bekannt. Daher wurde in der ICHD-1 („international classification of headache disorders“, [8, 9]) zunächst nur die chronische Verlaufsform aufgenommen. In der Folge wurden auch episodische Verläufe mit längeren Remissionsphasen von über einem Monat berichtet und der Begriff episodische paroxysmale Hemikranie geprägt. In der ICHD-2 [8, 9] werden nunmehr, ähnlich wie beim Clusterkopfschmerz, der ebenfalls episodisch oder chronisch verlaufen kann, die episodische und die chronische paroxysmale Hemikranie klassifiziert.

Verläufe der paroxysmalen Hemikranie, bei denen Remissionsphasen von länger als einem Monat zwischen den aktiven Attackenperioden liegen (episodische paroxysmale Hemikranie, EPH), machen etwa 20%, Verläufe, bei denen solche freien Intervalle nicht auftreten (chronische paroxysmale Hemikranie, CPH), etwa 80% der paroxysmalen Hemikraniefälle aus. Eine episodische Verlaufsform kann auch in eine chronische Form übergehen und umgekehrt.

Wie der Name chronischer Clusterkopfschmerz in der Namensgebung eigentlich einen Widerspruch in sich beinhaltet, stellt letztlich auch eine episodische chronische paroxysmale Hemikranie einen Widerspruch in sich dar. Die Bezeichnung chronische paroxysmale Hemikranie bezieht sich rein phänomenologisch auf die chronische Verlaufsform. Die initial beschriebenen Patienten zeigten die Merkmale eines täglich zeitweise für kurze Phasen auftretenden, streng einseitigen Schmerzes, weshalb die Beschreibung chronische paroxysmale Hemikranie aus phänomenologischer Sicht treffend gewählt ist.

- Im Mittel dauert die aktive Periode bei EPH 2 Wochen bis 4,5 Monate.
- Remissionsphasen umfassen 1 bis 36 Monate.
- Jahreszeitliche Bindungen sind nicht typisch.
- Etwa 25% der CPH entwickeln sich aus EPH, 75% der CPH entstehen von Beginn an als chronische Verlaufsform.

## Neurologische Begleitstörungen

Mehr als die Hälfte der Patienten zeigt während der Schmerzparoxysmen eine Lakrimation des auf der Schmerzseite liegenden Auges. Auch das kontralaterale Auge kann betroffen sein, die Lakrimation ist dann jedoch weniger ausgeprägt. Zweithäufigstes Begleitsymptom ist eine konjunktivale Injektion mit deutlicher Rötung der Konjunktiven. Weiterhin finden sich mit abfallender Häufigkeit eine ipsilaterale nasale Kongestion sowie eine Rhinorrhö. Ebenfalls können ein Augenlidödem

## ► Remissionsphasen

Bei etwa 20% der paroxysmalen Hemikraniefälle handelt es sich um die episodische, bei etwa 80% um die chronische Form

Über die Hälfte der Patienten zeigt während der Schmerzparoxysmen eine Lakrimation des auf der Schmerzseite liegenden Auges

Ein charakteristisches Horner-Syndrom wie beim Clusterkopfschmerz ist bei der paroxysmalen Hemikranie bisher nicht beschrieben

Die chronische paroxysmale Hemikranie gehört zu den sehr seltenen Kopfschmerzsyndromen

Die paroxysmale Hemikranie kann in jedem Alter auftreten

Die episodische paroxysmale Hemikranie scheint ein Vorstadium der chronischen Verlaufsform zu sein

Eine Läsion im ZNS in mittellinien-nahen Strukturen könnte für die Schmerzsymptomatik bei paroxysmaler Hemikranie verantwortlich sein

oder eine Miosis während der Attacken bestehen. Das Augenlidödem kann auch eine Ptosis vortäuschen. Ein charakteristisches Horner-Syndrom wie beim Clusterkopfschmerz ist bei der paroxysmalen Hemikranie bisher nicht beschrieben. Zusätzlich können Störungen der Schweißreaktionen mit übermäßigem Schwitzen im betroffenen Gebiet oder am gesamten Körper auftreten.

### Symptomatische paroxysmale Hemikranie

Die paroxysmale Hemikranie kann auch sekundär als Symptom einer fassbaren Ursache auftreten. Dabei kann dennoch der komplette klinische Phänotyp entsprechend ICHD-2 erfüllt sein, einschließlich der Effektivität von Indometacin (■ Tab. 1).

### Epidemiologie

Die chronische paroxysmale Hemikranie gehört zu den sehr seltenen Kopfschmerzsyndromen. Weltweit sind bisher nicht mehr als 150 Patienten beschrieben. Selbst in spezialisierten Kopfschmerzzentren mit 4000 bis 5000 Patienten pro Jahr kann damit gerechnet werden, dass sich im Schnitt nur alle 5 Jahre ein Patient mit einer chronischen paroxysmalen Hemikranie vorstellt. Aufgrund der Seltenheit der Erkrankung können epidemiologische Daten nur sehr begrenzt angegeben werden.

Zunächst wurde angenommen, dass die chronisch paroxysmale Hemikranie ausschließlich bei Frauen auftritt, allerdings zeigte sich, dass auch Männer betroffen sein können, und heute wird ein Verhältnis von 7 Frauen auf einen Mann angenommen. Inwieweit dieses Verhältnis tatsächlich die Realität widerspiegelt, muss offen bleiben, da der Neuigkeitswert dieses Syndroms nachließ und neue Fälle nicht mehr in die Literatur eingingen.

Die Epidemiologie der paroxysmalen Hemikranie ist nicht bekannt. Laut Schätzungen beträgt das Verhältnis zum Clusterkopfschmerz vermutlich 1–3%. Basierend auf diesen Zahlen kann etwa ein Betroffener unter 25.000 Menschen angenommen werden.

### Verlauf

Die paroxysmale Hemikranie kann sich bereits in der Kindheit manifestieren und bis in das hohe Lebensalter beobachtet werden, sie beginnt aber meist im Bereich zwischen 34 und 41 Jahren. Das mittlere Erkrankungsalter ist etwa das 35. Lebensjahr.

Die episodische Form scheint ein Vorstadium der chronischen Verlaufsform zu sein, das mittlere Lebensalter der von der episodischen Form betroffenen Menschen beträgt 25 Jahre, das der an der chronischen Verlaufsform leidenden Patienten 36 Jahre.

Hinweise für eine familiäre Häufung liegen nicht vor. Auch ist kein sicherer Zusammenhang mit hormonellen Faktoren bekannt. Zwar zeigte sich bei einzelnen Patientinnen während der Schwangerschaft eine Verbesserung oder gar eine Remission der paroxysmalen Hemikranie, allerdings sind diese Beobachtungen auf Einzelfälle beschränkt. Ein Zusammenhang zwischen oralen Kontrazeptiva und dem Krankheitsverlauf ist ebenfalls nicht bekannt.

### Pathogenese

Die Entstehung der paroxysmalen Hemikranie ist weitgehend unklar [6, 7]. Das hängt damit zusammen, dass die Erkrankung erst wenige Jahrzehnte als solche bekannt ist und zudem nur wenige Patienten angetroffen werden können, die die typischen Merkmale dieses Schmerzsyndroms aufweisen. Hinsichtlich der Schmerzentstehung können nur Überlegungen angestellt werden. Während der Schmerz streng einseitig auftritt, können die vegetativen Störungen bei der paroxysmalen Hemikranie beide Augen betreffen, wobei jedoch auch hier die vegetativen Symptome auf der vom Schmerz betroffenen Seite stärker ausgeprägt sind. Aus diesem Grund kann angenommen werden, dass eine

**Tab. 1** Mögliche Ursachen einer symptomatischen paroxysmalen Hemikranie

Ursachen	Diagnosen
Vaskulär	Aneurysma AV-Malformation Schlaganfall
Raumforderung	Frontallappentumor Tumoren im Bereich der Sella Meningeom im Bereich des Sinus cavernosus Hypophysentumor Pancoast-Tumor
Verschiedenes	Kollagenosen Kieferzysten Intrakranielle Hypertension Essenzielle Thrombozythämie Herpes zoster Posttraumatisch

AV atrioventrikulär

Läsion im zentralen Nervensystem in mittelliniennahen Strukturen lokalisiert werden könnte. Die Gründe für die Schmerzentstehung liegen im Unklaren.

Es wurden ausführliche Analysen des intraokularen Drucks während der Schmerzparoxysmen durchgeführt. Dabei war im Zusammenhang mit den Schmerzattacken ein Anstieg der intraokularen Druckpulse zu beobachten. Auch der okuläre Blutfluss ist in zeitlicher Korrelation zu den Schmerzparoxysmen gesteigert. Der Anstieg der Druckpulse kann durch eine intraokulare Vasodilatation erklärt werden, die möglicherweise direkt neuronal bedingt ist oder durch Freisetzung vasodilatatorischer Neuropeptide vermittelt wird. Hinweise für eine entzündliche Reaktion im betroffenen Auge ergeben sich auch durch die während der Schmerzparoxysmen messbare Temperaturerhöhung der Kornea.

Die vegetativen Symptome der paroxysmalen Hemikranie können auf eine ► **erhöhte sympathische Stimulation** zurückgeführt werden. Hinweise dafür ergeben sich aus der verstärkten Schweißreaktion sowie aus der Beobachtung, dass die intraokularen Druckpulsationsanstiege durch einen  $\beta$ -Blocker gehemmt werden können. Im Hinblick auf die nasale Kongestion, die Rhinorrhö sowie die Miosis ist zusätzlich anzunehmen, dass auch ein ► **erhöhter parasympathischer Tonus** während der Schmerzparoxysmen vorliegt. Störungen im Bereich des vegetativen Nervensystems sind auch durch Herzrhythmusveränderungen während der Schmerzparoxysmen belegt. Im Hinblick auf die durch mechanischen Druck auf die Querfortsätze triggerbaren Schmerzparoxysmen kann eine direkte neuronale Aktivierbarkeit angenommen werden.

Völlig offen ist, warum Indometacin einen so sicheren und spezifischen Effekt bei der paroxysmalen Hemikranie ausübt. Nach dessen Absetzen kommt es zu einer erneuten Exazerbation der Schmerzparoxysmen. Aus diesem Grunde kann nicht angenommen werden, dass Indometacin eine direkte Normalisierung der pathophysiologischen Mechanismen herbeiführt. Da andere, wesentlich stärker die Prostaglandine hemmende, nichtsteroidale Antirheumatika (NSAR) bei der paroxysmalen Hemikranie ohne Wirksamkeit sind, ist es unwahrscheinlich, dass ein entsprechender Wirkmechanismus von besonderer Bedeutung ist.

## Differenzialdiagnose

Die paroxysmale Hemikranie muss in erster Linie

- einerseits vom Clusterkopfschmerz und
- andererseits von der Trigeminusneuralgie

abgegrenzt werden [13]. Bei Kenntnis der diagnostischen Kriterien und des neurologischen Befunds können diese 3 Kopfschmerzentitäten sicher differenziert werden [2, 3, 5, 11, 15, 18].

Die präzise Abgrenzung ist deswegen von besonderer Bedeutung, da die 3 Erkrankungen eine grundsätzlich unterschiedliche Behandlung erfordern, die bei richtiger Auswahl in einem großen Prozentsatz sehr effektiv ist, bei Fehlindikation jedoch wirkungslos bleibt.

**Clusterkopfschmerz.** Bei der Abgrenzung der paroxysmalen Hemikranie vom Clusterkopfschmerz ist zunächst die große Attackenfrequenz der paroxysmalen Hemikranie von Bedeutung. Als zweites entscheidendes Merkmal zur Differenzialdiagnose ist deren kurze Attackendauer wichtig, die in der Regel nicht mehr als 20 min beträgt. Schließlich spricht die paroxysmale Hemikranie sicher und absolut auf Indometacin an, während der Clusterkopfschmerz dadurch in keiner Weise zu beeinflussen ist.

**SUNCT-Syndrom (SUNCT: „short lasting unilateral neuralgiform headache attacks with conjunctival injection and tearing“).** Es zeigt eine größere Anfallsfrequenz mit kürzeren Attacken als die paroxysmale Hemikranie und spricht nicht auf Indometacin an.

**Trigeminusneuralgie.** Die Schmerzattacken sind bei der Trigeminusneuralgie noch kürzer als bei der paroxysmalen Hemikranie und durch nadelstichtartige, kurze, blitzartige Schmerzempfindungen charakterisiert, die Sekunden, maximal aber 2 min andauern.

Die Trigeminusneuralgie kann durch Triggerfaktoren wie Kauen, Schlucken oder Berühren der Gesichtshaut ausgelöst werden. Entsprechende Trigger sind bei der paroxysmalen Hemikranie nicht wirksam.

Im Zusammenhang mit den Schmerzattacken ist ein Anstieg der intraokularen Druckpulse und des okulären Blutflusses zu beobachten

### ► Erhöhte sympathische Stimulation

### ► Erhöhter parasympathischer Tonus

Indometacin hat bei der paroxysmalen Hemikranie einen sicheren und spezifischen Effekt

Clusterkopfschmerz, Trigeminusneuralgie und paroxysmale Hemikranie erfordern eine grundsätzlich unterschiedliche Behandlung

Die Trigeminusneuralgie kann im Gegensatz zur paroxysmalen Hemikranie durch Triggerfaktoren ausgelöst werden

Die Hemicrania continua tritt mit streng einseitigen schwachen bis mittelstarken Kopfschmerzen auf

Bei einseitigen Kopfschmerzen mit autonomen Syndromen sollte ein Indometacintest veranlasst werden

Zum Ausschluss einer symptomatischen paroxysmalen Hemikranie ist eine sorgfältige Diagnostik erforderlich

In jedem Fall muss eine prophylaktische Therapie durchgeführt werden

Ob mit der Indometacintherapie eine Besserung zu erzielen ist, ist in der Regel innerhalb von 2 Tagen ersichtlich

Während die Trigeminusneuralgie mit großer Wahrscheinlichkeit auf eine Carbamazepintherapie anspricht, ist diese bei der paroxysmalen Hemikranie wirkungslos. Zur Differenzierung ist von Bedeutung, dass die vegetativen Symptome bei der Trigeminusneuralgie nicht zu beobachten sind.

**Hemicrania continua (HC).** Sie tritt mit streng einseitigen schwachen bis mittelstarken Kopfschmerzen auf. Zusätzlich bestehen überlagerte schwerere Kopfschmerzphasen. Als Begleitsymptome finden sich trigeminale autonome Symptome und migräneähnliche Merkmale. Auch die HC spricht sehr spezifisch auf Indometacin an, und sie kann zwischen den Paroxysmen Dauerschmerzen aufweisen. Die Differenzierung ist dann unscharf, kann aber durch die klinischen Merkmale insgesamt erfolgen. Der Schmerz bei der paroxysmalen Hemikranie zwischen den Anfällen ist diffus und leicht, bei der HC ist der Dauerschmerz mittelstark. Die Paroxysmen bei der paroxysmalen Hemikranie sind mit wenigen Minuten sehr kurz, bei der HC dauern sie mehrere Stunden an. Die Paroxysmen sind bei der paroxysmalen Hemikranie von sehr starker, bei der HC von mittelstarker Intensität [4, 10, 18].

## Diagnose

Zur diagnostischen Testung, ob eine paroxysmale Hemikranie bei einem streng einseitigen, mehrmals am Tag auftretenden Schmerz besteht, sind mehrere Schritte erforderlich:

- exakte Beschreibung des klinischen Phänotyps und dessen Verlaufs,
- sorgfältige neurologische Untersuchung,
- Magnetresonanztomographie (MRT) mit Darstellung der Hypophysenregion.

Zur Klärung des Ansprechens auf Indometacin wird der Indometacintest durchgeführt [6, 7, 16]. Seine Bedeutung für die Differenzialdiagnose ist essenziell. Da es sich bei der paroxysmalen Hemikranie, beim Clusterkopfschmerz und anderen abzugrenzenden Erkrankungen um Langzeiterkrankungen mit völlig unterschiedlichen Therapieansätzen handelt, sollte in der Regel bei einseitigen Kopfschmerzen mit autonomen Syndromen ein Indometacintest veranlasst werden, denn die weitere Therapieplanung hängt von dessen Ergebnis ab. Die Diagnose ist so von Beginn an geklärt, und langfristige Fehlbehandlungen können vermieden werden.

**Durchführung des Indometacintests.** Indometacin wird initial in einer Dosis von 3-mal 25 mg täglich verabreicht. Stellt sich hierunter nach 3 Tagen keine bedeutsame Wirkung ein, wird die Dosis auf 3-mal 50 mg für weitere 3 bis 10 Tage erhöht. Besteht eine teilweise Linderung bei sonst typischem klinischem Bild, kann eine weitere Erhöhung auf 3-mal 75 mg oder 3-mal 100 mg für weitere 3 bis 5 Tage versucht werden. Danach stellt sich die ausgeprägte Wirkung von Indometacin in aller Regel prompt ein. In Ausnahmefällen kann dies jedoch auch erst nach 10 Tagen der Fall sein.

Eine schnelle Entscheidung kann mit dem i.m. Indometacintest angestrebt werden. Dabei werden 100 mg i.m. verabreicht, wonach eine sofortige Schmerzlinderung für etwa  $11 \pm 3,5$  h eintreten kann.

Zum Ausschluss einer symptomatischen paroxysmalen Hemikranie, insbesondere bei atypischem klinischem Bild und schlechtem Ansprechen von Indometacin, ist eine sorgfältige Diagnostik erforderlich. Diese sollte eine cMRT (kraniale MRT), Blutbild, Hormonstatus (Hypophyse), Entzündungsmarker (Vaskulitis), Lumbalpunktion, (intrakraniale Hypertension) und eine Röntgenuntersuchung des Thorax (Pancoast-Tumor) einschließen.

## Behandlung

Aufgrund der kurz anhaltenden und paroxysmal auftretenden Attacken ist eine symptomatische Attackenkupierung nicht zielführend. In jedem Fall muss eine prophylaktische Therapie durchgeführt werden.

### Indometacin

Es muss schon aus diagnostischen Gründen eingesetzt werden und zeigt bei Vorliegen einer paroxysmalen Hemikranie definitionsgemäß einen sicheren Erfolg. Ein positives Ansprechen der Schmerzkrankung auf Indometacin stellt sich innerhalb weniger Stunden bis maximal wenigen Tagen ein. In der Regel ist nach 2 Tagen sicher zu erkennen, ob eine Besserung zu erzielen ist.

Die Erhaltungstherapie wird dann individuell je nach Attackenverlauf gestaltet. Meist wird eine Behandlung mit 3-mal 25 mg Indometacin ausreichend sein. Bei sehr leichten Attacken ist jedoch bereits mit geringeren Dosen eine ausreichende Effektivität zu erzielen, bei sehr schweren Attacken können auch Dosen bis zu 300 mg und mehr notwendig sein.

Wird Indometacin abgesetzt, kommt es innerhalb von wenigen Stunden zu einem neuen Auftreten der Schmerzattacken. Aus diesem Grund muss evtl. eine lebenslange Indometacingabe erwogen werden.

Die Indometacintherapie ist eine rein symptomatische Behandlung und kann keine Heilung vom Krankheitsgeschehen bewirken. Dennoch empfiehlt es sich, mindestens einmal pro Jahr einen **▶ Absetzversuch** vorzunehmen, um den Nutzen einer Weiterführung zu prüfen. Bei bestehender Notwendigkeit kann die Therapie sofort wieder aufgenommen werden.

Die paroxysmale Hemikranie ist eine lebenslang bestehende Erkrankung. Die Wirksamkeit von Indometacin bleibt nachhaltig bestehen.

Eine absolute Kontraindikation für die Gabe von Indometacin sind ungeklärte Blutbildungsstörungen und Überempfindlichkeitsreaktionen gegen Indometacin. Bei Kindern unter 14 Jahren und bei Magen- und Zwölffingerdarmgeschwüren soll die Substanz nur unter strenger Abwägung des Nutzens angewendet werden. Im letzten Schwangerschaftsdrittel besteht eine absolute Kontraindikation gegen die Einnahme, in den ersten beiden Schwangerschaftsdritteln sollte Indometacin nach Möglichkeit nicht verwendet werden.

Nebenwirkungen können häufig in Form von Erbrechen, Übelkeit, Bauchschmerzen und Durchfällen sowie Blutverlusten aus dem Magen-Darm-Trakt mit den Symptomen einer Anämie auftreten. Schwindel und Benommenheit können ebenfalls häufige unerwünschte Arzneimittelwirkungen bei hohen Dosierungen sein. Gelegentlich können bei Langzeittherapie Magen-Darm-Geschwüre sowie Schläfrigkeit, Ermüdbarkeit und Tinnitus bestehen. Nur sehr selten kann es zu psychischen Störungen, wie Ängsten, Verwirrtheit, psychotischen Symptomen, Nierenschäden, Ödemen, Blutdruckanstieg, Hautreaktionen, Leukopenie sowie bei der Langzeitbehandlung einer Pigmentdegeneration der Retina und Korneatrübungen kommen. Auch sind Wechselwirkungen mit verschiedenen Medikamenten, insbesondere mit Digoxin und Lithium, zu berücksichtigen. Bei gleichzeitiger Gabe von Kortikoiden ist das Risiko für Magen-Darm-Blutungen erhöht. Der Wirkmechanismus von Indometacin bei der paroxysmalen Hemikranie ist unklar.

### Weitere Substanzen

Andere NSAR und COX-2-Hemmer (COX-2: Cyclooxygenase 2) zeigen keinen zuverlässigen Erfolg, können jedoch im Einzelfall wirksam sein. Verapamil und Flunarizin wurden mit teilweisem Effekt eingesetzt. Weitere beschriebene experimentelle Optionen schließen Azetazolamid, Prednison, Ergotamin, Triptane, Carbamazepin, Lithium, Topiramate und Botulinumtoxin ein.

Nervenblockaden waren nicht wirksam. Eine Ausnahme ist die Blockade des **▶ N. occipitalis major** mit einer Kombination von Lidocain (jedoch nicht mit Bupivacain) und Methylprednisolon.

Invasive destruiende operative Verfahren zeigten keine bedeutsame Wirksamkeit. Die periphere Stimulation des N. occipitalis ist nach Einzelfallberichten teilweise wirksam [6].

## SUNCT/SUNA

### SUNCT

Die Abkürzung SUNCT-Syndrom steht für „short lasting unilateral neuralgiform headache attacks with conjunctival injection and tearing“ [1, 3, 4, 6, 7]. Mit diesem Syndrom wurde ein der paroxysmalen Hemikranie bei einzelnen Patienten sehr ähnliches Krankheitsbild beschrieben. Die Schmerzen sind jedoch im Gegensatz zur paroxysmalen Hemikranie durch sehr kurze Episoden gekennzeichnet, die zwischen 15 und 60 s andauern und mit einer hohen Frequenz von 5 bis 30 Attacken/h auftreten können (■ **Abb. 2**). Sie sind ebenfalls um das Auge herum lokalisiert und mit den typischen Begleitstörungen der paroxysmalen Hemikranie assoziiert. Die Attacken können durch Kaumanöver ausgelöst werden, sprechen jedoch nicht auf Indometacin oder Carbamazepin an.

Das SUNCT-Syndrom muss differenzialdiagnostisch sorgfältig von der Trigeminusneuralgie abgegrenzt werden. Seine Prävalenz ist unbekannt. Die Erkrankung ist wahrscheinlich seltener als die paroxysmale Hemikranie. Das Verhältnis von Männern zu Frauen entspricht etwa 1,5:1.

### ▶ Absetzversuch

Die paroxysmale Hemikranie ist eine lebenslang bestehende Erkrankung

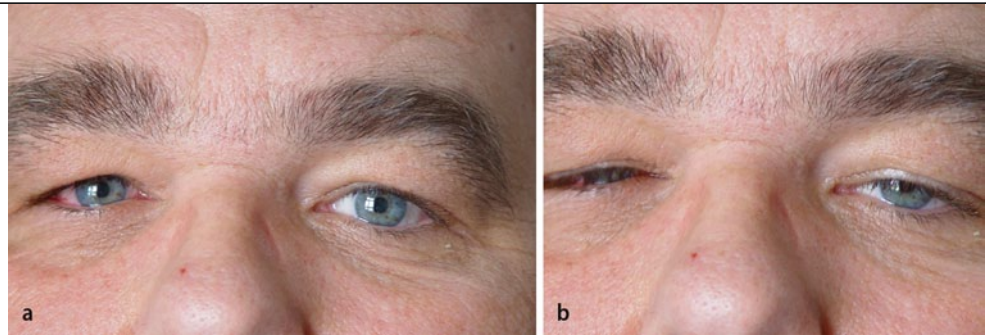
Erbrechen, Übelkeit, Bauchschmerzen und Durchfälle sowie Blutverluste aus dem Magen-Darm-Trakt sind häufige Nebenwirkungen der Indometacintherapie

### ▶ N. occipitalis major

Bei SUNCT sind die Schmerzepisoden sehr kurz (15–60 s) und weisen eine hohe Frequenz (5 bis 30 Attacken/h) auf

Die Attacken bei SUNCT-Syndrom können durch Kaumanöver ausgelöst werden





**Abb. 2** ▲ Patient mit SUNCT-Syndrom: **a** Beginn der Attacken mit konjunktivaler Injektion, Lakrimation und stechenden periorbitalen Schmerzen von 20 s Dauer, **b** anhaltende Serie schwerer Schmerzattacken mit sägezahnartiger Verlaufsscharakteristik und Lidödem

- ▶ **Lakrimation**
- ▶ **Konjunktivale Injektion**

Das SUNCT-Syndrom ist gekennzeichnet durch kurz anhaltende einseitige Schmerzattacken, die deutlich kürzer als bei anderen trigeminoautonomen Kopfschmerzerkrankungen sind. In der Regel treten ipsilateral zum Schmerz eine deutliche ▶ **Lakrimation** und ▶ **konjunktivale Injektion** auf.

Nach ICHD-2 gelten folgende diagnostischen Kriterien:

- a) Wenigstens 20 Attacken, die die im Folgenden aufgeführten Kriterien b–d erfüllen:
- b) Einseitige orbital, supraorbital oder temporal lokalisierte Attacken von stechender oder pulsierender Qualität, die 5–240 s andauern.
- c) Der Schmerz wird begleitet durch eine ipsilaterale konjunktivale Injektion und Lakrimation.
- d) Die Attackenfrequenz liegt bei 3–200/Tag.
- e) Die Symptome lassen sich nicht auf eine andere Erkrankung zurückführen.

Das Syndrom wurde erstmals nach Publikation der ICHD-1 [8, 9] beschrieben und in den letzten Jahren allgemein akzeptiert. Bei einigen Patienten tritt entweder eine konjunktivale Injektion oder eine Lakrimation auf oder andere kraniale autonome Symptome, wie eine nasale Kongestion, eine Rhinorrhö oder ein Lidödem, sind zu sehen. SUNCT könnte daher eine Unterform von SUNA („short lasting unilateral neuralgiform headache attacks with cranial autonomic symptoms“) sein, das im Anhang der ICHD-2 beschrieben ist.

Nach dem Stand der Literatur könnte ein SUNCT-Syndrom am ehestens durch eine Läsion in der hinteren Schädelgrube initiiert werden, oder die Hypophyse ist involviert. Es sind Patienten mit einer Überlappung von SUNCT und einer Trigeminusneuralgie bekannt. Diese sollten beide Diagnosen erhalten.

## SUNA

Die ICHD-2 für das SUNCT-Syndrom weist einige ungeklärte Schwierigkeiten auf [8, 9]:

1. Der Name impliziert, dass alle Patienten sowohl eine konjunktivale Injektion als auch eine Lakrimation aufweisen. Dies entspricht nicht den klinischen Erfahrungen. Es ist möglich, dass das SUNCT-Syndrom eine Unterform des weitergefassten SUNA-Syndroms ist. Diese Einordnung bedarf jedoch einer weiteren Validierung.
2. Die Schmerzen lassen sich nur schwer von denen der Trigeminusneuralgie abgrenzen, die den 1. Trigeminusast betrifft. Ein vorgeschlagenes Unterscheidungsmerkmal könnte die fehlende Refraktärperiode für kutane Reize beim SUNA-Syndrom sein.
3. Die Attackenfrequenz des SUNCT-Syndroms ist selten hilfreich, wenn man die erlaubte Variationsbreite bedenkt.

Die nachfolgend aufgeführten Kriterien für das SUNA-Syndrom (als eine Alternative zu einem SUNCT-Syndrom) der ICHD-2 (Anhang; [8, 9]) werden zu Forschungszwecken diskutiert und bedürfen der wissenschaftlichen Überprüfung. Die kranialen autonomen Merkmale sollten im Vordergrund stehen, um diese Erkrankung von einer Neuralgie des 1. Trigeminusastes abzugrenzen:

Ein SUNCT-Syndrom könnte am ehestens durch eine Läsion in der hinteren Schädelgrube initiiert werden, oder die Hypophyse ist involviert

Bei der Differenzierung des SUNA-Syndroms von einer Trigeminusneuralgie sollten die kranialen autonomen Merkmale im Vordergrund stehen

- a) Wenigstens 20 Attacken, die die Kriterien b–e erfüllen.
- b) Einseitige orbital, supraorbital oder temporal lokalisierte Attacken von stechender oder pulsierender Qualität, die 2 s bis 10 min andauern.
- c) Der Schmerz wird von einem der folgenden Symptome begleitet:
  - konjunktivale Injektion und/oder Lakrimation,
  - nasale Kongestion und/oder Rhinorrhö,
  - Lidödem.
- d) Die Attackenfrequenz liegt bei  $>1$  am Tag über mehr als die Hälfte der Zeit.
- e) Auf Attacken, die über Triggerzonen ausgelöst wurden, folgt keine Refraktärperiode.
- f) Die Symptome lassen sich nicht auf eine andere Erkrankung zurückführen.

Eine episodische und eine chronische Verlaufsform werden durch Remissionsphasen von mindestens einem Monat Dauer unterschieden.

## Schmerz

### Lokalisation

Die typische Lokalisation der Schmerzen beim SUNCT-Syndrom ist das Innervationsgebiet des 1. Trigeminusastes. Der Schmerz ist periorbital im Bereich der Stirn und der Schläfen lokalisiert. Er kann jedoch auch auf weitere Areale des Kopfes ausstrahlen, insbesondere in das Gesicht, den Hinterkopf, die Nase, den Kiefer und die Zähne.

Die Attacken treten streng einseitig auf. Bei etwa 20% der Betroffenen kann jedoch ein Seitenwechsel beobachtet werden. Im Einzelfall wurden auch bilaterale Attacken berichtet. Beide Seiten sind gleich häufig betroffen, jedoch wurde auch eine leichte Bevorzugung der rechten Seite beschrieben [6, 7].

### Intensität

Die Schmerzen sind sehr intensiv und von stechendem, schneidendem, schießendem, lanzierendem und elektrisierendem Charakter.

### Dauer

Es werden unterschiedliche Schmerztypen des SUNCT-Syndroms unterschieden:

- einzelne Stiche,
- Gruppen von Stichen,
- ein Sägeblattmuster, ohne dass die einzelnen Stiche auf das Ausgangsniveau zurückkehren, und
- ein intermittierender Dauerschmerz.

Die Dauer der Schmerzparoxysmen liegt im Mittel bei 58 s und umfasst einen Bereich von 1–600 s. Zwischen den Attacken sind die meisten Patienten komplett schmerzfrei, nur die wenigsten klagen über einen Hintergrundkopfschmerz, der in der Regel ipsilateral zum Akutschmerz lokalisiert ist, jedoch auch auf der Gegenseite auftreten kann.

Die Attackenfrequenz variiert stark. Es gibt Patienten, die nur eine einzige Attacke pro Tag berichten, andere geben bis zu 60/h an.

### Attackenverlauf

Etwa 30% der Patienten weisen einen ► **episodischen Verlauf** mit aktiven Perioden auf, die durch kopfschmerzfreie Zeiten von länger als einen Monat getrennt sind. Weitere 30% zeigen einen chronischen SUNCT-Verlauf ohne remissionsfreie Phasen von mindestens einem Monat.

Bei rund 53% der Patienten treten SUNCT-Attacken ausschließlich während der Tageszeit auf. Bei 40% kommen sie sowohl in der Nacht als auch am Tag und nur bei rund 7% ausschließlich in der Nacht vor. Hier zeigen sich Parallelen zur Trigeminusneuralgie.

### Trigger

Ein spontanes Auftreten ist bei SUNCT-Attacken die Regel. Einzelne Patienten berichteten auch die Möglichkeit, dass sie durch Berührung trigeminaler Innervationsgebiete ausgelöst werden können, insbesondere durch Kauen, kalten Wind, Zähneputzen oder Bewegungen. Es zeigen sich Überschnei-

Der Schmerz beim SUNCT-Syndrom ist periorbital im Bereich der Stirn sowie der Schläfen lokalisiert, kann aber auch ausstrahlen

Die intensiven Schmerzen haben einen stechenden, schneidenden, schießenden, lanzierenden und elektrisierenden Charakter

Die Attackenfrequenz beim SUNCT-Syndrom variiert stark

### ► Episodischer Verlauf

Bei rund 53% der SUNCT-Patienten treten die Attacken nur während des Tages, bei rund 7% nur in der Nacht und bei 40% sowohl in der Nacht als auch am Tag auf

SUNCT-Attacken können sofort nach Abklingen der vorhergehenden Attacke wieder auftreten

Die Trigeminusneuralgie ist eine Alterserkrankung

Der primär stechende Kopfschmerz kommt meist bei Patientinnen mit einer Migräne vor

Zum Ausschluss von Raumforderungen im Bereich der Hypophyse sowie der hinteren Schädelgrube muss ein MRT veranlasst werden

dungen zur Triggerbarkeit der Trigeminusneuralgie. Andere Trigger schließen Kauen, Sprechen, Trinken, Schlucken, Augenbewegungen, Husten, Lichtreize, Gähnen, Zungenbewegungen, Stress, Lärm, Konzentration und körperliche Tätigkeit ein.

### Refraktärperioden

Im Kontrast zur Trigeminusneuralgie zeigen Patienten mit SUNCT-Attacken keine Refraktärperioden zwischen den einzelnen Schmerzparoxysmen. SUNCT-Attacken können sofort nach Abklingen der vorhergehenden Attacke auftreten. Dieses Merkmal ist wahrscheinlich die beste Möglichkeit, sie von Trigeminusattacken abzugrenzen.

### Differenzialdiagnose des SUNCT-Syndroms

Hierzu müssen symptomatische Ursachen von der paroxysmalen Hemikranie und der Trigeminusneuralgie sowie dem Clusterkopfschmerz abgegrenzt werden.

**Symptomatisches SUNCT-Syndrom.** Es kann durch Erkrankungen der hinteren Schädelgrube und im Bereich der Hypophyse hervorgerufen werden. Die Kopfschmerzen können viele Jahre im Vorfeld auftreten, bis sich in der Bildgebung z. B. ein Hypophysentumor darstellt. Die operative Entfernung entsprechender Läsionen kann die Kopfschmerzen effektiv beheben.

**Trigeminusneuralgie.** Sie zeigt eine Reihe von Überlappungen zum SUNCT-Syndrom, lässt sich jedoch durch folgende Merkmale abgrenzen:

- Die Trigeminusneuralgie ist eine Alterserkrankung und tritt in der Regel bei Patienten ab 60 Jahren auf. Die Dauer ihrer Attacken beträgt meist nur Bruchteile von Sekunden, während die Schmerzen beim SUNCT-Syndrom mehrere Minuten andauern.
- Autonome Begleitsymptome sind beim SUNCT-Syndrom typisch, treten aber bei der Trigeminusneuralgie in der Regel nicht auf.
- Bedeutsam ist das Fehlen einer Refraktärperiode beim SUNCT-Syndrom; bei der Trigeminusneuralgie ist nach Auftreten einer Schmerzattacke für einige Sekunden ein erneutes Auslösen der Schmerzen nicht möglich.
- Die Trigeminusneuralgie spricht zumindest in den ersten Jahren komplett auf Carbamazepin an, beim SUNCT-Syndrom findet sich keine entsprechende Effektivität.

**Primär stechender Kopfschmerz.** Er kommt meist bei Patientinnen mit einer Migräne vor. Die Schmerzen variieren ihre Seitenlokalisation und können spontan auftreten. Autonome Symptome bestehen nicht.

**Paroxysmale Hemikranie.** Sie kann anhand folgender Merkmale vom SUNCT-Syndrom unterschieden werden:

- Die Kopfschmerzattacken bei der paroxysmalen Hemikranie dauern mit 2–30 min deutlich länger als SUNCT-Attacken mit einer Dauer von 5–240 s.
- SUNCT-Attacken treten in der Regel während der Tageszeit auf, die der paroxysmalen Hemikranie dagegen rund um die Uhr.
- Die paroxysmale Hemikranie kann nicht durch äußere Trigger ausgelöst werden, beim SUNCT-Syndrom ist dies häufig möglich.
- Das SUNCT-Syndrom spricht nicht auf Indometacin an, während diese Substanz bei der paroxysmalen Hemikranie ausgesprochen wirksam ist.

### Diagnose

Zum Ausschluss von Raumforderungen im Bereich der Hypophyse sowie der hinteren Schädelgrube muss ein MRT veranlasst werden. Zur Differenzialdiagnose ist zusätzlich ein Indometacintest erforderlich.

## Behandlung

Aufgrund der Häufigkeit der Attacken und ihrer Kürze steht die Vorbeugung künftiger Attacken im Fokus des therapeutischen Bemühens. Dabei können eine schnell (Kurzprophylaxe) und eine längerfristig wirkende vorbeugende Behandlung (Dauerprophylaxe) unterschieden werden. Erstere wird zur schnellen Reduktion des Leidensdrucks im Anschluss an die diagnostische Phase gewählt. Die nachhaltige Vorbeugung dient zur Dauereinstellung der lebenslangen Erkrankung.

### Kurzprophylaxe

Die i.v. Gabe von Lidocain scheint eine sehr zuverlässige und effektive Suppression der Kopfschmerzen bei SUNCT-Syndrom zu ermöglichen. Die akute Gabe kann eine Schmerzfreiheit von mehr als 12 h erzielen. Die Dauer der Schmerzfreiheit variiert jedoch zwischen den Patienten.

### Dauerprophylaxe

**Lamotrigin.** In Einzelfallberichten erwies es sich als hochwirksam [6, 7]. Die Dosierung beträgt 100–400 mg/Tag. In anderen Einzelfallberichten konnte keine Wirksamkeit erzielt werden. Lamotrigin kann in seltenen Fällen ► **Hautreaktionen mit Stevens-Johnson-Syndrom** erzeugen. Diese Komplikation wurde bei einem Patienten während der Behandlung eines SUNCT-Syndroms beschrieben [6, 7].

**Carbamazepin.** Es erwies sich in zahlreichen Fallberichten als wirksam [6, 7]. Allerdings ist bei einigen Patienten eine Kombination der Behandlung erforderlich. Optionen sind Verapamil, Lithium und Prednisolon.

**Topiramat.** Auch seine Wirksamkeit bei SUNCT-Syndrom wurde in Einzelfällen publiziert. In anderen Berichten zeigte sich keine Effektivität [6, 7].

**Gabapentin.** Auch für Gabapentin gibt es positive und negative Einzelfallberichte [6, 7]. Im praktischen Vorgehen erwies sich bisher Lamotrigin als am zuverlässigsten in der Behandlung des SUNCT-Syndroms. Alternativen sind Topiramat, Gabapentin und Carbamazepin. In der akuten Phase kann i. v. Lidocain zur schnellen Schmerzlinderung erwogen werden.

**Andere Wirkstoffe.** In offenen Studien wurden zahlreiche weitere Substanzen exploriert. Diese schließen NSAR (Indometacin, Ibuprofen, Diclofenac, Naproxen, Piroxicam), COX-2-Hemmer, Paracetamol, Novaminsulfon, Opioide, Ergotamin, Methysergid,  $\beta$ -Blocker, Clonidin, Antihistaminika, Verapamil, Nifedipin, Flunarizin, Amlodipin, Baclofen, Benzodiazepine, trizyklische Antidepressiva, selektive Serotoninwiederaufnahmehemmer, Lithium, Phenytoin, Valproinat, Neuroleptika, Somatostatin, ACE-Hemmer („angiotensin converting enzyme“), Vitamin B<sub>12</sub> und Aciclovir ein. Eine Effektivität konnte für diese Substanzen nicht gezeigt werden.

### Operative Verfahren

Für das SUNCT-Syndrom wurden verschiedene operative Therapien vorgeschlagen:

**Nervenblockaden.** Nervenblockaden von supraorbitalen Nervenästen zeigten keine Wirksamkeit. Auch Blockaden des N. occipitalis major waren nicht effektiv, wobei jedoch widersprüchliche Befunde bei gleichzeitiger Gabe mit Lidocain und Methylprednisolon beschrieben wurden [6, 7].

**Invasive operative Maßnahmen im Bereich des N. trigeminus.** Sie schließen die Operation nach Janetta, die perkutane trigeminale Ganglionkompression, die Thermokoagulation des Ganglion trigeminale und die Glycerolrhizolyse ein. Durch diese Maßnahmen konnte eine komplette Schmerzlinderung für eine Zeitdauer von 3 Monaten bis zu 4 1/2 Jahren erreicht werden. Bei allen Patienten war die Wirksamkeit zeitlich begrenzt. In der Literatur sind auch Einzelfallverläufe ohne Wirksamkeit dieser Maßnahmen zu finden [6, 7]. Operative Maßnahmen sollten aufgrund der zweifelhaften Wirksamkeit, der limitierten Dauer der Effektivität und der möglichen Komplikationen nur dann eingesetzt werden, wenn medikamentöse Maßnahmen komplett evaluiert wurden.

Die i.v. Gabe von Lidocain scheint eine sehr zuverlässige und effektive Suppression der Kopfschmerzen bei SUNCT-Syndrom zu ermöglichen

### ► Hautreaktionen mit Stevens-Johnson-Syndrom

Im praktischen Vorgehen erwies sich in der Behandlung des SUNCT-Syndroms bisher Lamotrigin als am zuverlässigsten

Operative Maßnahmen sollten nur eingesetzt werden, wenn medikamentöse Maßnahmen komplett evaluiert wurden

Die schlagenden und druckartigen Schmerzen beim Cluster-Tic-Syndrom werden meist im Ober- oder Unterkiefer verspürt

#### ► Carbamazepin

**Tiefenhirnstimulation.** Leone et al. [12] erzielten bei einem Patienten mit SUNCT-Syndrom durch Tiefenhirnstimulation eine klinische Besserung. Dieses Verfahren befindet sich im experimentellen Stadium, über die Wirkung kann aufgrund der nur vorliegenden Einzelfallberichte keine Aussage gemacht werden.

### Cluster-Tic-Syndrom („japs and jolts syndrome“)

Das Cluster-Tic-Syndrom ist ein weiteres Schmerzsyndrom, das Merkmale der Trigeminusneuralgie aufweist [1, 3, 4, 6, 7]. In der Literatur wird es auch als „japs and jolts syndrome“ (Schlag- und Drucksyndrom) beschrieben.

Die schlagenden und druckartigen Schmerzen werden meist im Ober- oder Unterkiefer verspürt und können zu den Schläfen ausstrahlen. Auch diese Schmerzparoxysmen können mit okularen Symptomen wie konjunktivaler Injektion und Lakrimation einhergehen.

Das Auftreten der Attacken ist zeitlich sehr unzuverlässig vorherzusagen. Es können mehrere Paroxysmen vorkommen, die dann wieder von langen Pausen unterbrochen sind.

In einzelnen Fällen können die Attacken auf ► **Carbamazepin** ansprechen. Aufgrund des unvorhersehbaren zeitlichen Auftretens bleiben sie in der Regel unbehandelt. Auch hier kann angenommen werden, dass es sich wahrscheinlich um Symptome einer Trigeminusneuralgie handelt.

### Korrespondenzadresse

**Prof. Dr. H. Göbel**

Migräne- und Kopfschmerzzentrum, Neurologisch-verhaltensmedizinische Schmerzambulanz  
Heikendorfer Weg 9–27, 24149 Kiel  
hg@schmerzambulanz.de

**Interessenkonflikt.** Der korrespondierende Autor gibt an, dass kein Interessenkonflikt besteht.

### Literatur

1. Boes CJ, Swanson JW (2006) Paroxysmal hemicrania, SUNCT, and hemicrania continua. *Semin Neurol* 26(2):260–270
2. Boes CJ, Matharu MS, Goadsby PJ (2003) The paroxysmal hemicranial syndromes. *Cephalalgia* 23(1):24–28
3. Di Monda V (1999) Chronic paroxysmal hemicrania and SUNCT syndrome. *Ital J Neurol Sci [Suppl 2]* 20:49–52
4. Fragoso YD (2006) Black, white and shades of grey: SUNCT or short-lasting chronic paroxysmal hemicrania? *Arq Neuropsiquiatr* 64(3A):575–577
5. Goadsby PJ, Edvinsson L (1996) Neuropeptide changes in a case of chronic paroxysmal hemicrania – evidence for trigemino-parasympathetic activation. *Cephalalgia* 16(6):448–450
6. Goadsby PJ, Cittadini E, Cohen AS (2010) Trigeminal autonomic cephalalgias: paroxysmal hemicrania, SUNCT/SUNA, and hemicrania continua. *Semin Neurol* 30(2):186–191
7. Göbel H (2012) *Die Kopfschmerzen*, 3. Aufl. Springer, Berlin Heidelberg New York
8. Headache Classification Committee of the International Headache Society (1988) Classification and diagnostic criteria for headache disorders, cranial neuralgias and facial pain. *Cephalalgia [Suppl 7]* 8:1–96
9. International Headache Society (2004) *The international classification of headache disorders*, 2nd edn. *Cephalalgia [Suppl 1]* 24:9–160
10. Klasser GD, Balasubramaniam R (2007) Trigeminal autonomic cephalalgias. Part 2: Paroxysmal hemicrania. *Oral Surg Oral Med Oral Pathol Oral Radiol Endod* 104(5):640–646
11. Kudrow L, Esperanca P, Vijayan N (1987) Episodic paroxysmal hemicrania? *Cephalalgia* 7(3):197–201
12. Leone M, Franzini A, D'Amico D et al (2004) Strategies for the treatment of autonomic trigeminal cephalalgias. *Neurol Sci [Suppl 3]* 25:S167–170
13. Shah ND, Prakash S (2009) Coexistence of cluster headache and paroxysmal hemicrania: does it exist? A case report and literature review. *J Headache Pain* 10(3):219–223
14. Sjaastad O, Dale I (1976) A new (?) clinical headache entity „chronic paroxysmal hemicrania“ 2. *Acta Neurol Scand* 54(2):140–159
15. Sjaastad O, Antonaci F (1987) Chronic paroxysmal hemicrania: a case report. Long-lasting remission in the chronic stage. *Cephalalgia* 7(3):203–205
16. Sjaastad O, Vincent M (2010) Indomethacin responsive headache syndromes: chronic paroxysmal hemicrania and Hemicrania continua. How they were discovered and what we have learned since. *Funct Neurol* 25(1):49–55
17. Sjaastad O, Apfelbaum R, Caskey W et al (1980) Chronic paroxysmal hemicrania (CPH). The clinical manifestations. A review. *Ups J Med Sci Suppl* 31:27–33
18. Vishwanath MR, Jain A, Carley F (2006) Chronic paroxysmal hemicrania presenting as recurrent orbital inflammation. *Headache* 46(4):686–687

# CME-Fragebogen

## kostenfreie Teilnahme für Abonnenten

**Bitte beachten Sie:**

- Antwortmöglichkeit nur online unter: [CME.springer.de](http://CME.springer.de)
- Die Frage-Antwort-Kombinationen werden online individuell zusammengestellt.
- Es ist immer nur eine Antwort möglich.

**Was ist *kein* typisches Charakteristikum der paroxysmalen Hemikranie?**

- Auftreten der Attacken zu jeder Tageszeit möglich.
- Die maximale Schmerzintensität wird innerhalb 1 min erreicht.
- Die Mehrzahl der Attacken tritt spontan und nicht getriggert auf.
- Zwischen den Attacken kann ein Dauerschmerz persistieren.
- Ein Seitenwechsel der Schmerzen ist charakteristisch.

**Die paroxysmale Hemikranie kann chronisch oder episodisch verlaufen. Welche Aussage zur Häufigkeitsverteilung ist richtig?**

- 10% der paroxysmalen Hemikranien verlaufen chronisch.
- 33% der paroxysmalen Hemikranien verlaufen chronisch.
- 50% der paroxysmalen Hemikranien verlaufen chronisch.
- 80% der paroxysmalen Hemikranien verlaufen chronisch.
- 95% der paroxysmalen Hemikranien verlaufen chronisch.

**Was zählt *nicht* zu den typischen, auf der Seite des Schmerzes auftretenden neurologischen Begleitsymptomen der paroxysmalen Hemikranie?**

- Lakrimation
- Konjunktivale Injektion
- Nasale Kongestion
- Rhinorrhö
- Horner-Syndrom

**Was zählt *nicht* zu den möglichen Ursachen einer sekundären paroxysmalen Hemikranie?**

- AV-Malformation
- Meningitis
- Hypophysentumor
- Hirnarterienaneurysma
- Zerebrale Ischämie

**Welche Aussage zur Epidemiologie bzw. zum Verlauf der paroxysmalen Hemikranie ist richtig?**

- Frauen sind im Verhältnis 1:7 seltener betroffen als Männer.
- Der Clusterkopfschmerz tritt etwa 10-mal häufiger auf als die paroxysmale Hemikranie.
- Auch wenn schon Kinder betroffen sein können, liegt das mittlere Auftretensalter um das 35. Lebensjahr.
- Eine Besserung der paroxysmalen Hemikranie in der Schwangerschaft ähnlich wie bei der Migräne ist nicht beschrieben.
- Die paroxysmale Hemikranie tritt typischerweise familiär gehäuft auf.

**Welches nichtsteroidale Antiphlogistikum wirkt zuverlässig bei der paroxysmalen Hemikranie?**

- Indometacin
- Naproxen
- Ibuprofen
- Diclofenac
- Piroxicam

**Wodurch unterscheidet sich das SUNCT-Syndrom *nicht* von der paroxysmalen Hemikranie?**

- Kürzere Attackendauer
- Höhere Attackenfrequenz
- Schmerzlokalisation
- Triggerung der Attacken durch Kaumanöver möglich
- Frauen nicht deutlich häufiger betroffen als Männer

**Wodurch können SUNCT-Attacken typischerweise *nicht* ausgelöst werden?**

- Kauen
- Nitrospray
- Zähneputzen
- Sprechen
- Schlucken

**Welche Erkrankung zählt aufgrund der kurzen spontanen Attackendauer *nicht* zu den Differenzialdiagnosen des SUNCT-Syndroms im engeren Sinne?**

- Paroxysmale Hemikranie
- Primär stechender Kopfschmerz
- Trigeminusneuralgie
- Symptomatisches SUNCT-Syndrom, z. B. Raumforderungen im Bereich der Hypophyse
- Migräne

**Welche Aussage zur Therapie des SUNCT-Syndroms trifft *nicht* zu?**

- Lamotrigin kann wirksam sein.
- Carbamazepin kann wirksam sein.
- Indometacin ist zuverlässig wirksam.

- Operative Verfahren gelten als Ultima ratio bei Ineffektivität der medikamentösen Therapie.
- Lidocain i. v. kann wirksam sein.

Diese Fortbildungseinheit ist 12 Monate auf [CME.springer.de](http://CME.springer.de) verfügbar. Den genauen Einsendeschluss erfahren Sie unter [CME.springer.de](http://CME.springer.de)

